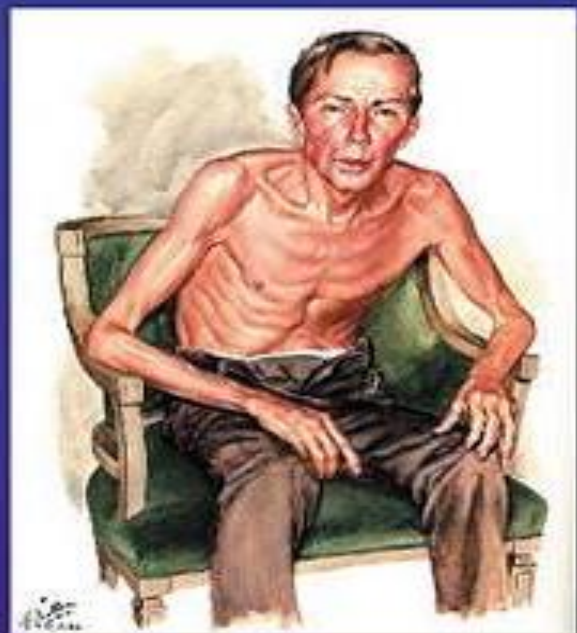


Сестринская помощь при гнойных заболеваниях легких

Основные ГЗЛ (инфекционные деструкции)


- Бронхоэктатическая болезнь.
- Абсцесс легкого.
- Гангрена легкого.

Эмфизематозный тип
больного ХОБЛ



«Розовые пытельщики»

Бронхитический тип
больного ХОБЛ



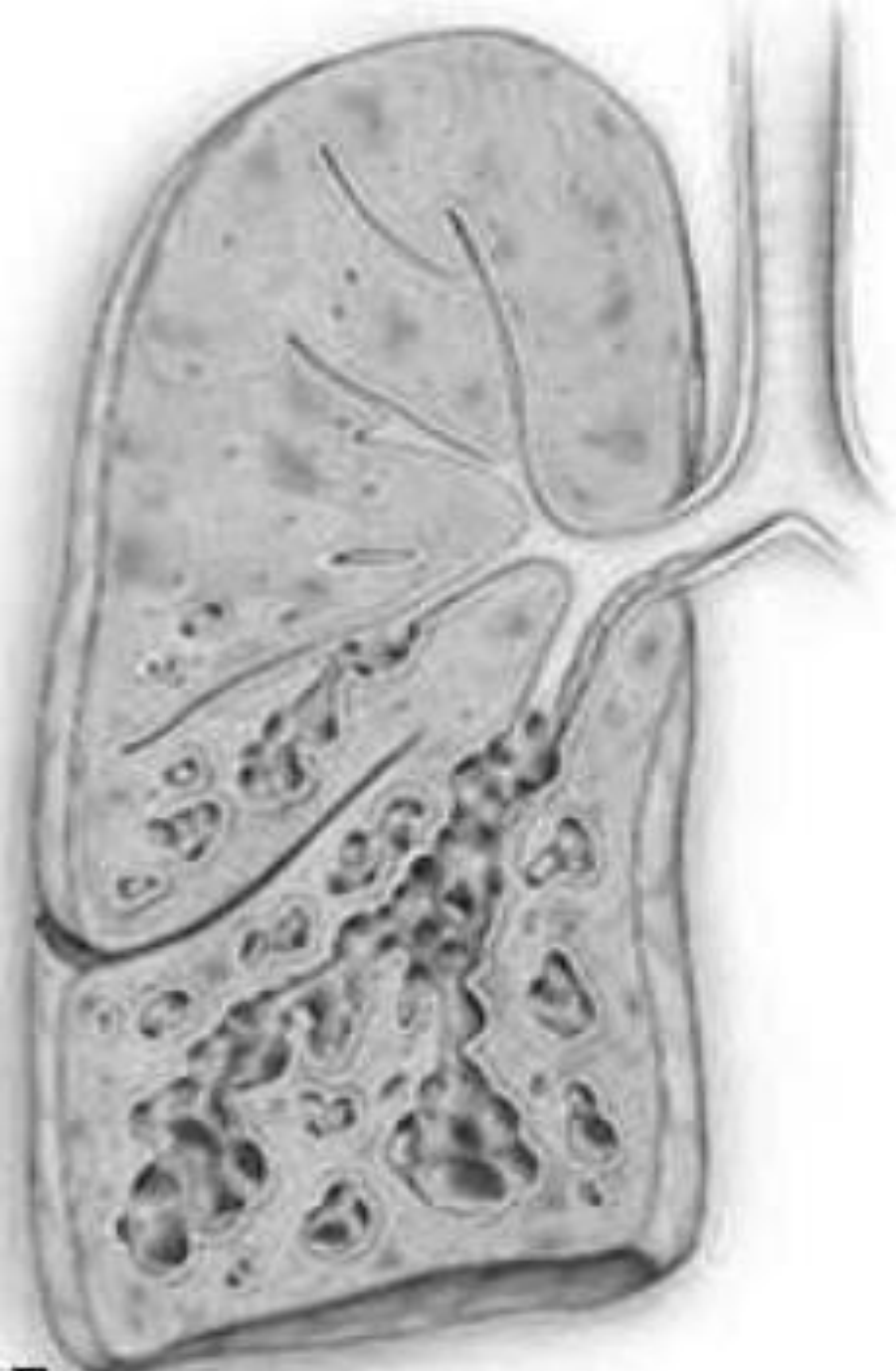«Синие отечники»

Бронхоэктатическая болезнь (БЭБ)

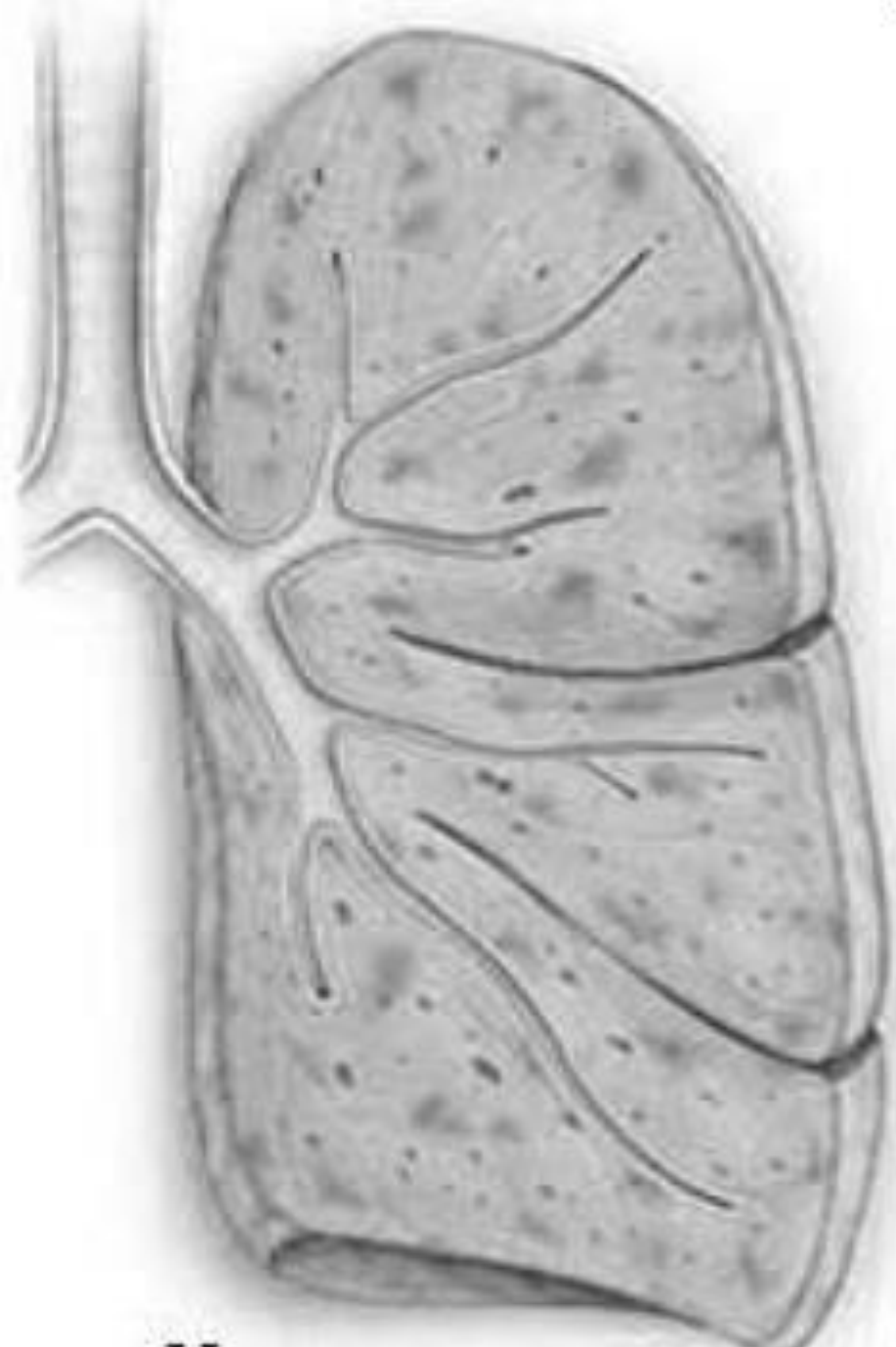
- Бронхоэктазы (бронхоэктазии) — это патологические расширения бронхов с изменением структуры их стенок. Они могут быть ограниченными (в одном сегменте или доле легкого) или распространенными (захватывают целое легкое и даже оба легких).
- БЭБ – приобретенное заболевание с нагноительным процессом в необратимо измененных, деформированных и функционально неполноценных бронхах.



Рис. 39. Бронхоэктатическая болезнь (схематическое изображение)



Бронхоэктазы



Нормальное легкое

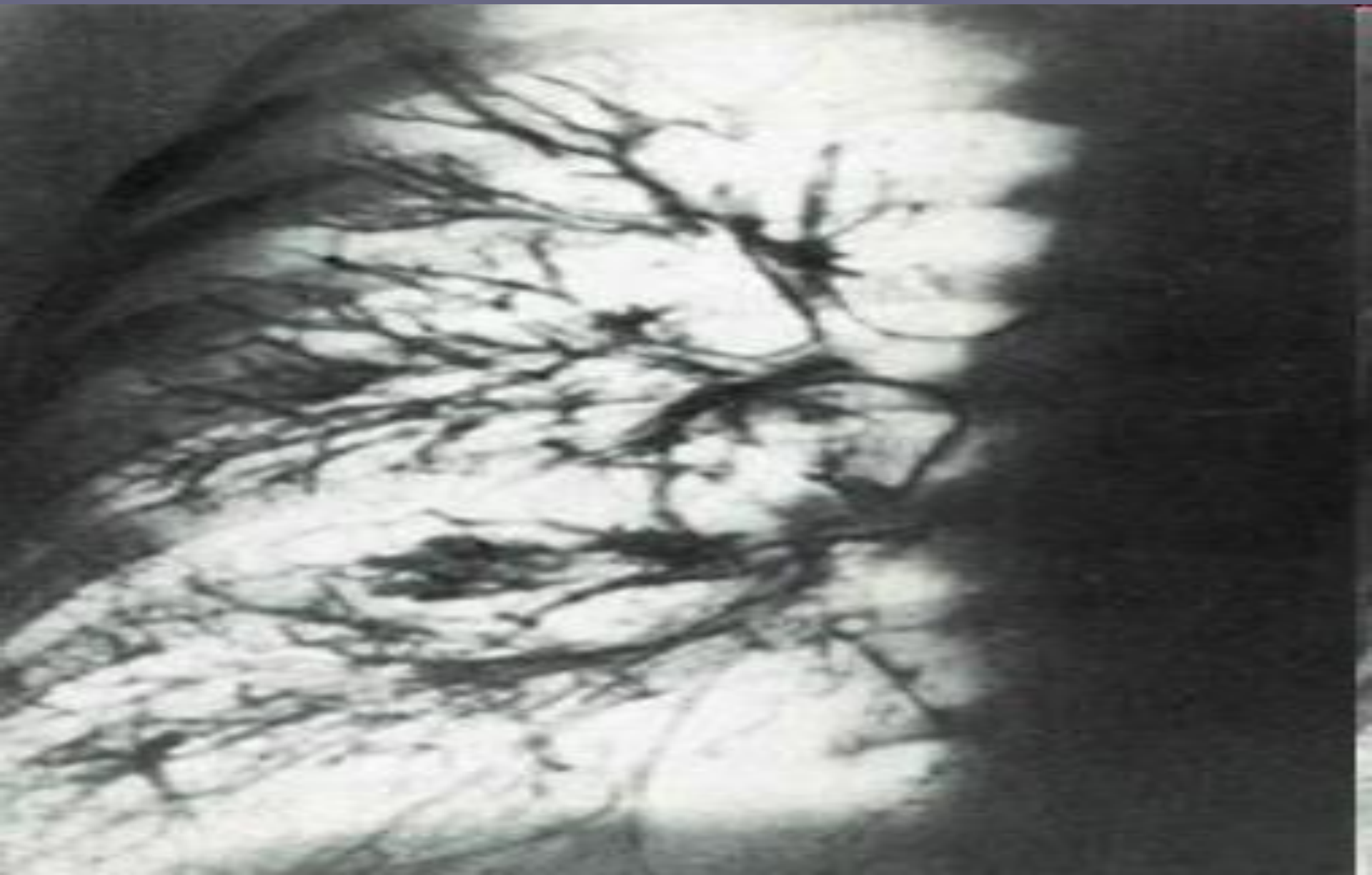


RMJ.ru

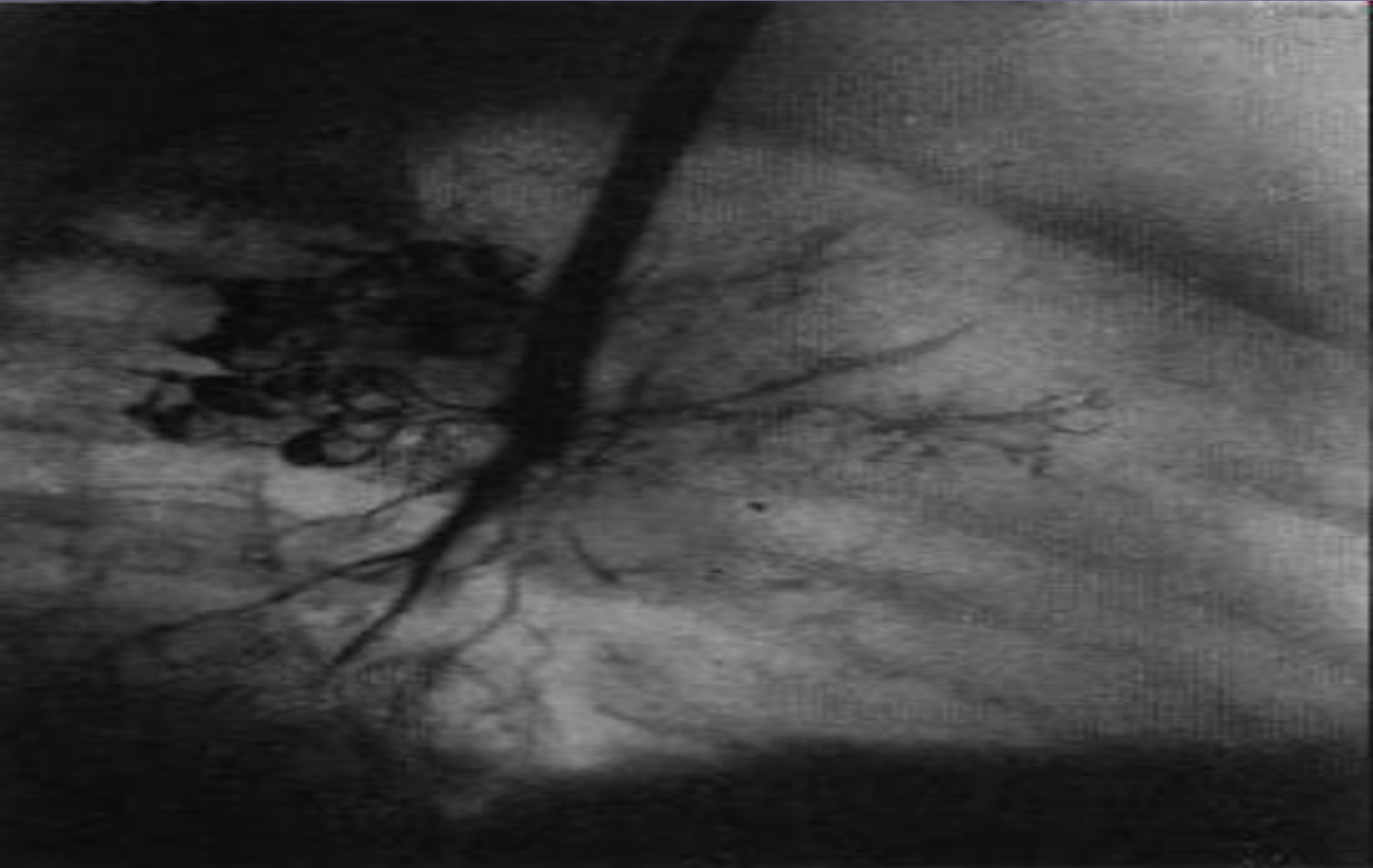
Виды бронхоэктазов

- По форме бронхоэктазы могут быть – цилиндрические, мешотчатые, веретенообразные и смешанные.
- По локализации – односторонние и двусторонние, чаще расположены в нижних долях легких.
- По этиологии – врожденные и приобретенные.

Бронхограмма при БЭБ



Мешотчатые бронхоэктазы



Этиология и патогенез БЭБ

- Врожденные Б. возникают при нарушении развития бронхолегочной системы во внутриутробном периоде; иногда они сочетаются с другими пороками развития — обратным расположением внутренних органов, стреловидным небом, заячьей губой и т.п.
- Приобретенные Б. развиваются, как правило, после воспалительных бронхолегочных заболеваний (после хронического бронхита, пневмонии, туберкулеза).
- В процессе расширения бронхов основное значение имеют деструктивные воспалительные изменения их стенок и повышение внутрибронхиального давления при кашле.

Клиническая картина БЭБ

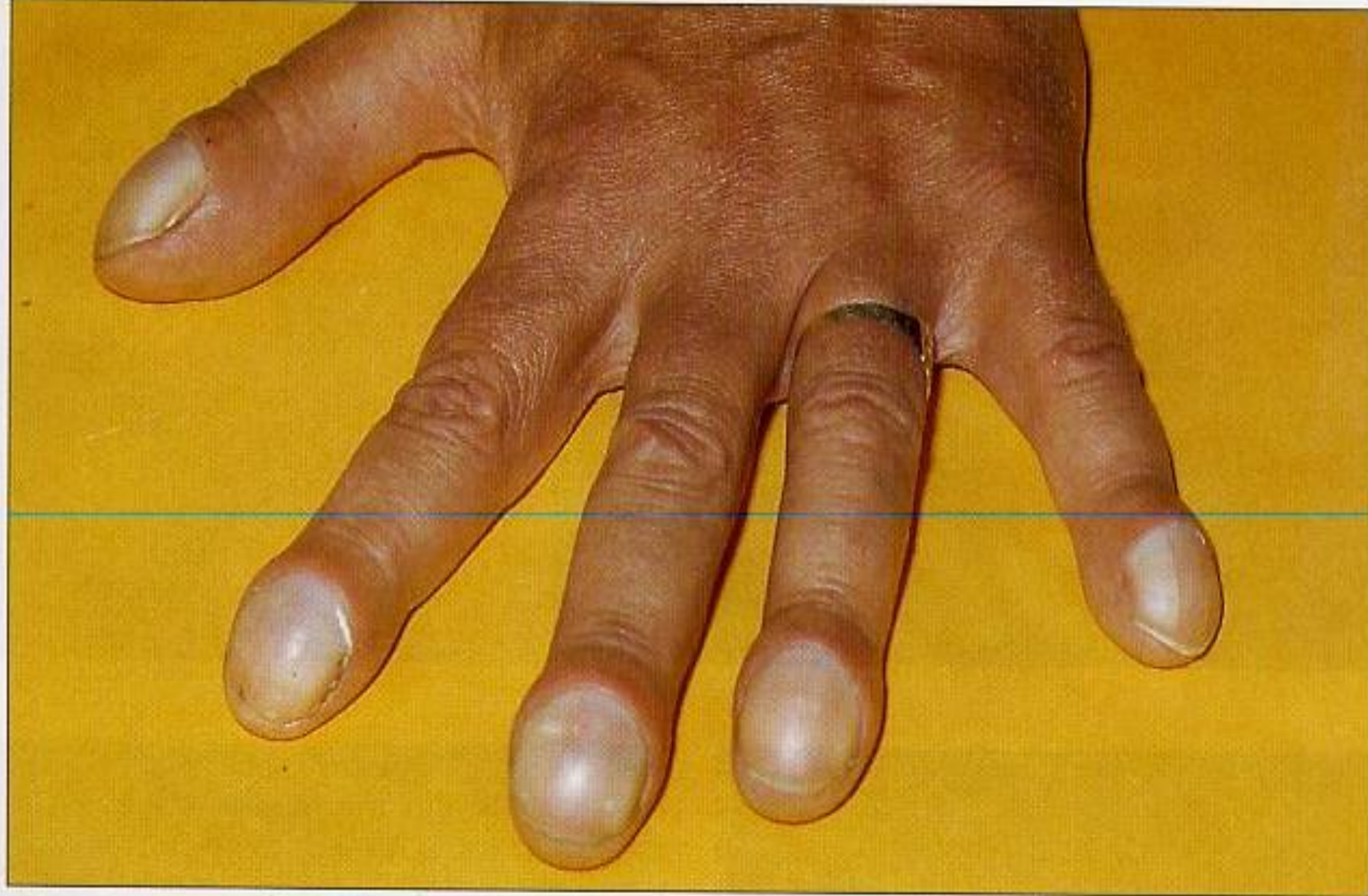- Основное проявление БЭБ – кашель с большим количеством (иногда более 1л в сутки!) гнойной мокроты, чаще по утрам.
- При отстаивании мокрота разделяется на 2 слоя.
- Обострения болезни сопровождаются подъемами температуры тела.
- Нередко наблюдается кровохарканье.
- Симптомы интоксикации – слабость, одышка, уменьшение аппетита, похудение.





Обследование пациента с БЭБ

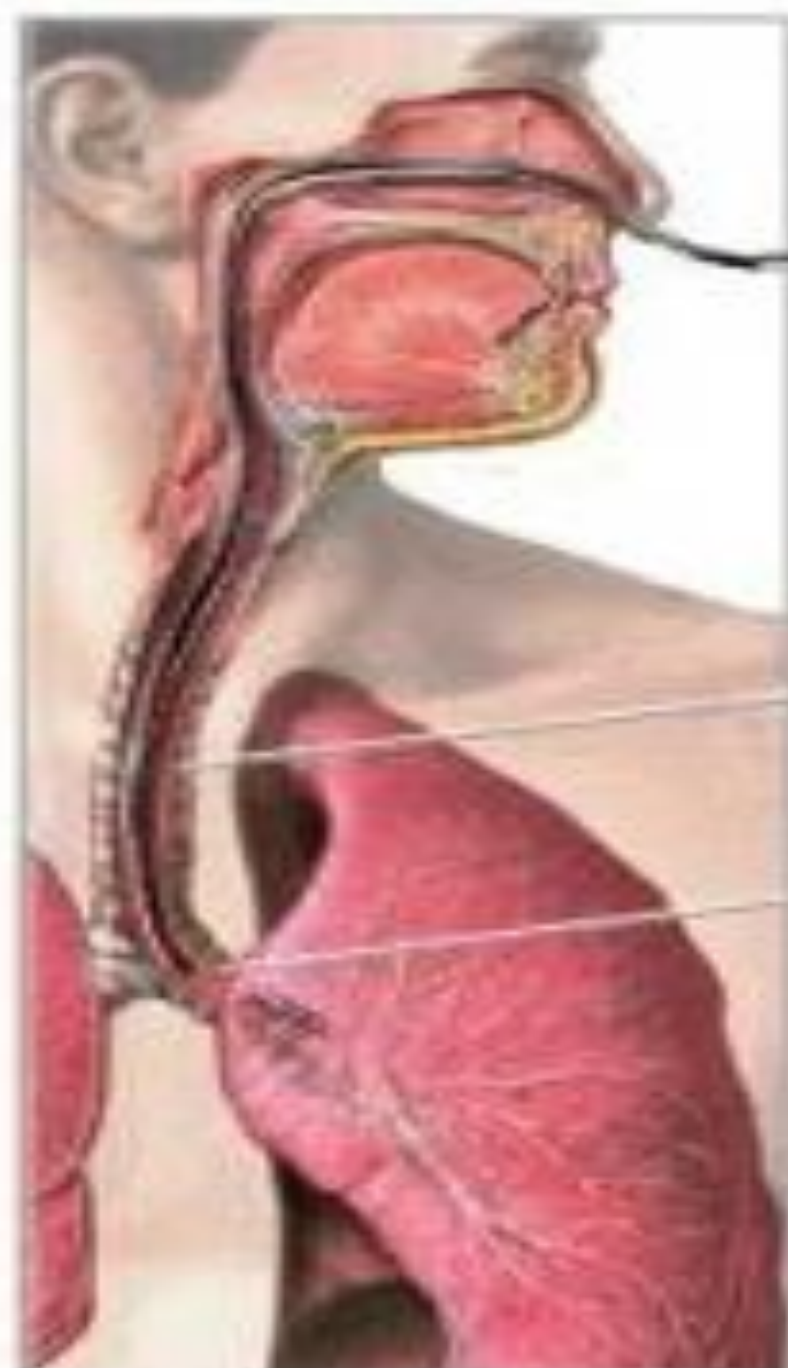
- Жалобы – кашель, боли в грудной клетке, озноб, жар, общие симптомы интоксикации.
- При осмотре – землистый цвет кожи, акроцианоз, истощение, ногти в виде «часовых стекол», пальцы в виде «барабанных палочек».
- При перкуссии – на фоне легочного или коробочного звука участки притупления.
- При аускультации — жесткое дыхание, рассеянные сухие хрипы, иногда влажные на ограниченном участке легкого.



495. Симптом барабанных палочек. Заядлый курильщик жалуется на боль в голенях. Его пальцы напоминают барабанные палочки, ногти похожи на часовые стекла.

Дополнительные методы исследования при БЭБ

- R-исследование (бронхография) – характерная картина (как «яблоки на яблоне»).
- Фибробронхоскопия – явления гнойного эндобронхита.
- ОАК – нейтрофильный лейкоцитоз, ускоренная СОЭ, анемия.
- ОАМ мокроты – много лейкоцитов, эритроциты, бактерии, БАК-исследование на чувствительность флоры к а/б.
- Spiroграфия – снижение ЖЕЛ.



Бронхоскоп

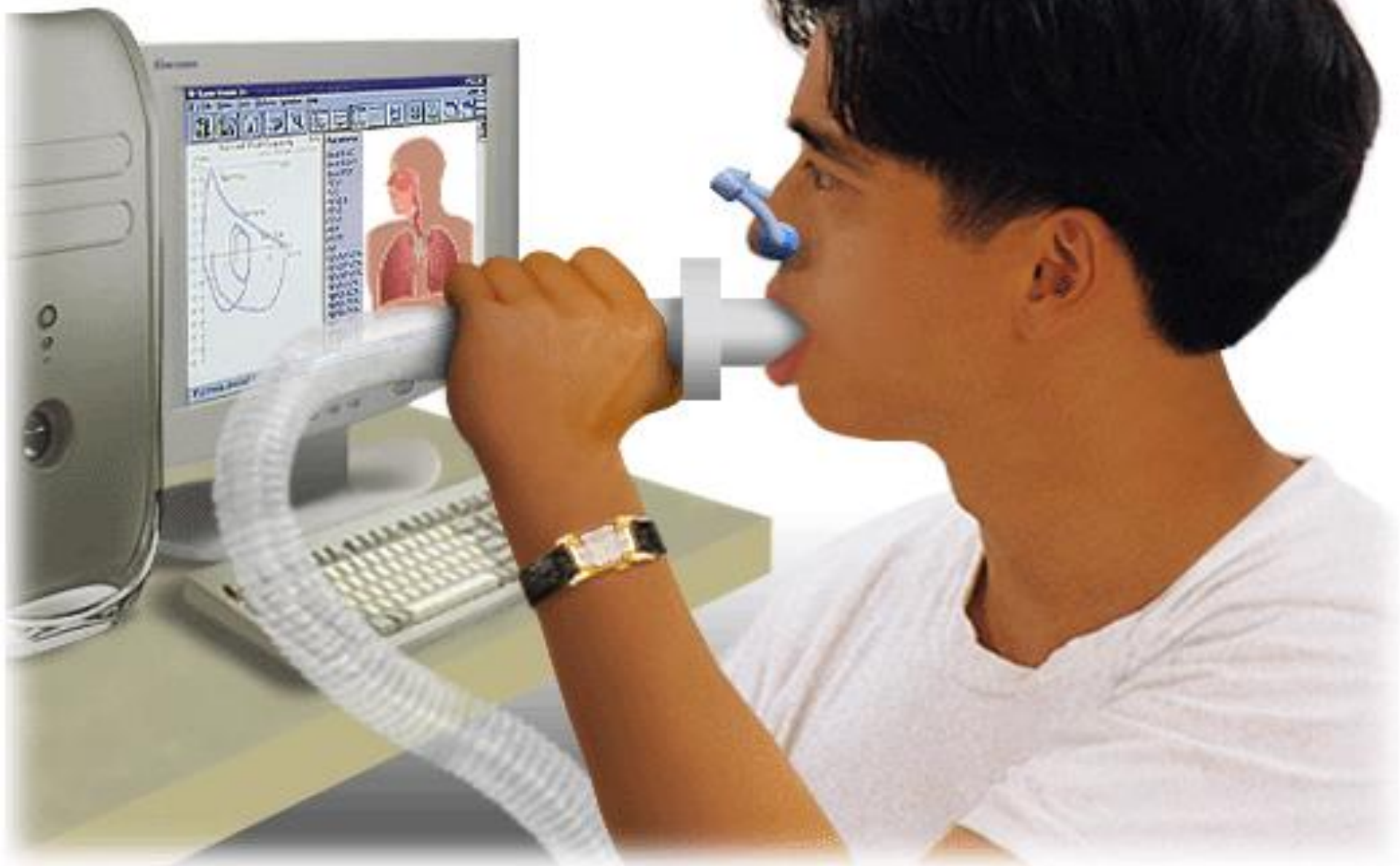
Трахея

Левый главный
бронх





Spirometry



Типичные проблемы пациента с БЭБ

- Кашель с большим к-вом мокроты.
- Кровохарканье.
- Одышка.
- Боли в грудной клетке.
- Лихорадка.
- Акроцианоз.
- Общие симптомы интоксикации (слабость, потливость, потеря аппетита, похудение, раздражительность и т.п.)

Потенциальные проблемы пациента с БЭБ

- Абсцесс легкого (о нем впереди).
- Легочное кровотечение.
- Легочное сердце, ЛСН.
- Пиопневмоторакс.
- Сепсис.
- Эмфизема легких.
- Пневмосклероз.
- Амилоидоз внутренних органов.

Лечение БЭБ

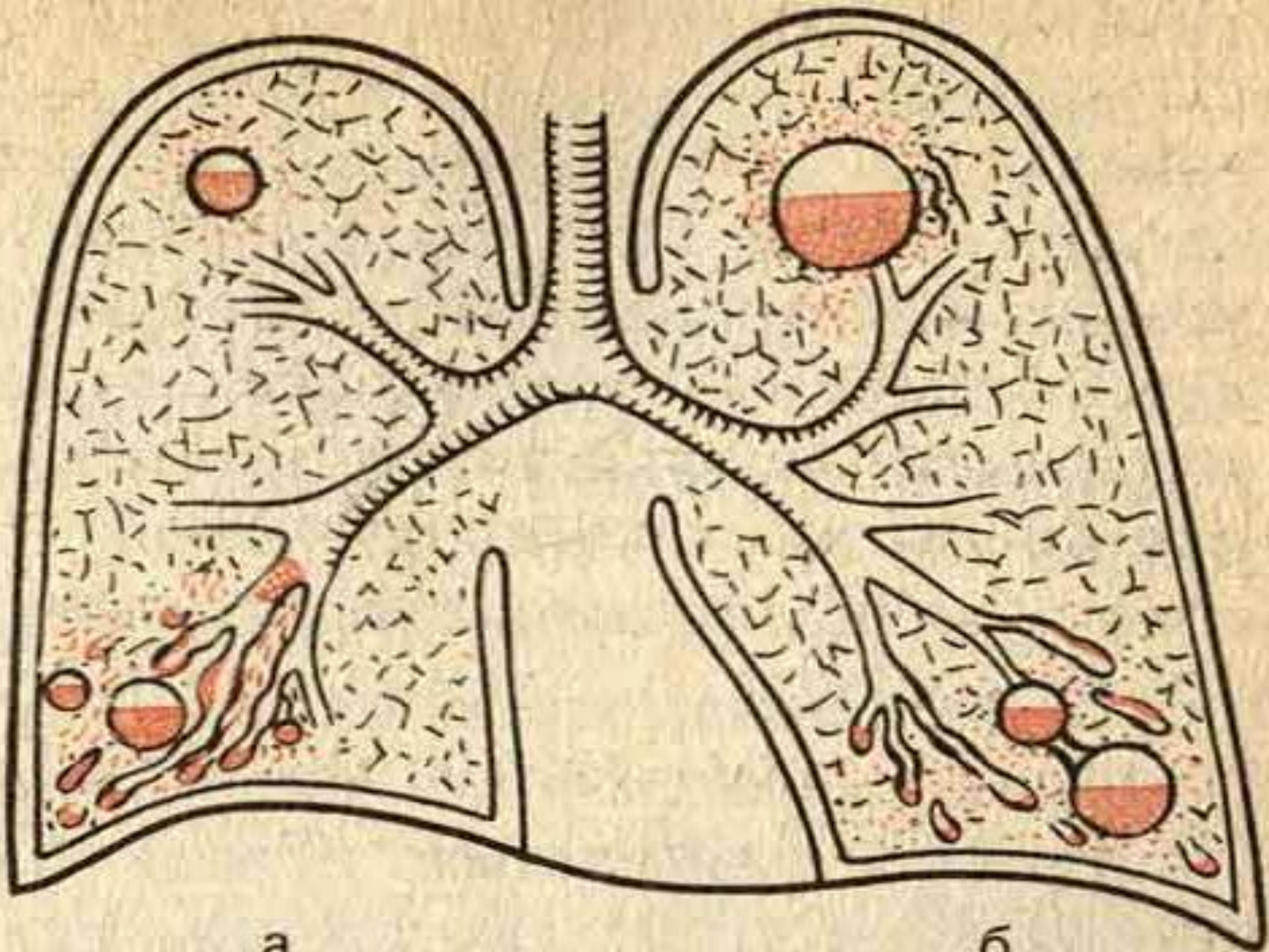
- Антибактериальная терапия (после предварительного БАК-исследования на чувствительность флоры к а/б).
- Улучшение дренажной функции бронхов (постуральный (позиционный) дренаж) или активный метод – лечебная бронхоскопия с отмыванием и удалением гнойного содержимого.
- Хирургический метод лечения – удаление пораженного участка легкого.
- Физиотерапия, СКЛ.

Абсцесс и гангрена легкого.

- Это тяжелые нагноительные заболевания с выраженной интоксикацией, некрозом легочной ткани и образованием полостей.
- Абсцесс в отличие от гангрены имеет ограниченный очаг нагноения (капсулу).
- По характеру течения – бывают абсцессы острые и хронические (дольше 2-х месяцев).
- По распространенности – единичные, множественные, одно- и двусторонние.
- Периоды абсцесса – до прорыва в бронх и после прорыва.

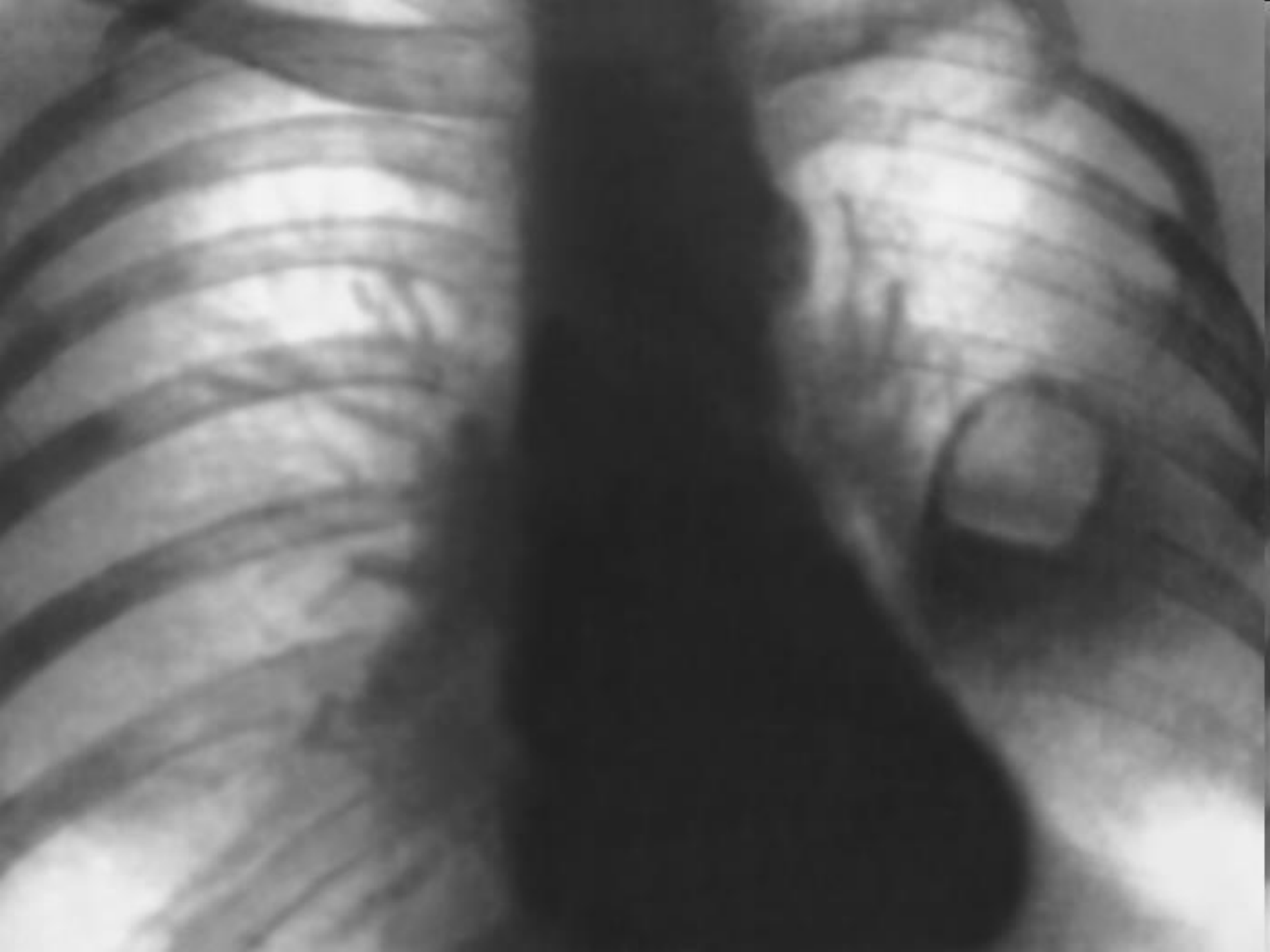


Рис. 2. Абсцесс легкого



a

б



Этиология и патогенез абсцесса легкого

- Чаще всего абсцесс осложняет пневмонию, вызванную стафилококком, клебсиеллой (палочкой Фридлиндера), вирусно-бактериальной ассоциацией (после эпидемии гриппа).
- Бронхогенным путем легкие инфицируются при аспирации кусочков пищи, рвотных масс, крови, слизисто-гнойного выделяемого ротоглотки во время наркоза, эпилептического приступа, церебральной или диабетической комы, глубокого сна или алкогольного опьянения.

Клиническая картина и течение абсцесса легкого

- Первый период (до прорыва) – характеризуется нарастающей симптоматикой, ремиттирующей или интермиттирующей лихорадкой, ознобом, обильным потом, болью в груди, кашлем, чаще сухим, иногда с выделением небольшого количества слизисто-гнойной мокроты. Общее состояние «хуже и хуже».
- Второй период (после прорыва) – начинается приступом кашля и обильным (“полным ртом”) выделением гнойной мокроты. В зависимости от величины и локализации абсцесса количество мокроты может достигать 1-1,5 л в сутки. Общее самочувствие больного резко улучшается.

Обследование пациента с абсцессом легкого

- При осмотре – кожа бледно-серая, акроцианоз, проливной пот, пораженная сторона отстаёт в акте дыхания; при хроническом абсцессе – «барабанные палочки» и «часовые стекла».
- При пальпации – кожа влажная, учащение пальса.
- При перкуссии – до прорыва - притупление над очагом поражения, после прорыва - симптомы полости, т.е. тимпанит.
- Аускультативно – после прорыва выслушиваются мелко- или крупнопузырчатые хрипы, иногда амфорическое дыхание.



495. Симптом барабанных палочек. Заядлый курильщик жалуется на боль в голенях. Его пальцы напоминают барабанные палочки, ногти похожи на часовые стекла.

Дополнительные методы исследования при абсцессе

- R-исследование – до прорыва – ограниченная тень, после прорыва – полость с горизонтальным уровнем жидкости.
- ОАК – нейтрофильный лейкоцитоз, ускоренная СОЭ.
- ОАМ _{мокроты} – много лейкоцитов, эритроциты, эпителий, бактерии, БАК-исследование на чувствительность флоры к а/б.
- Спирография – снижение ЖЕЛ.

Осложнения абсцесса легкого

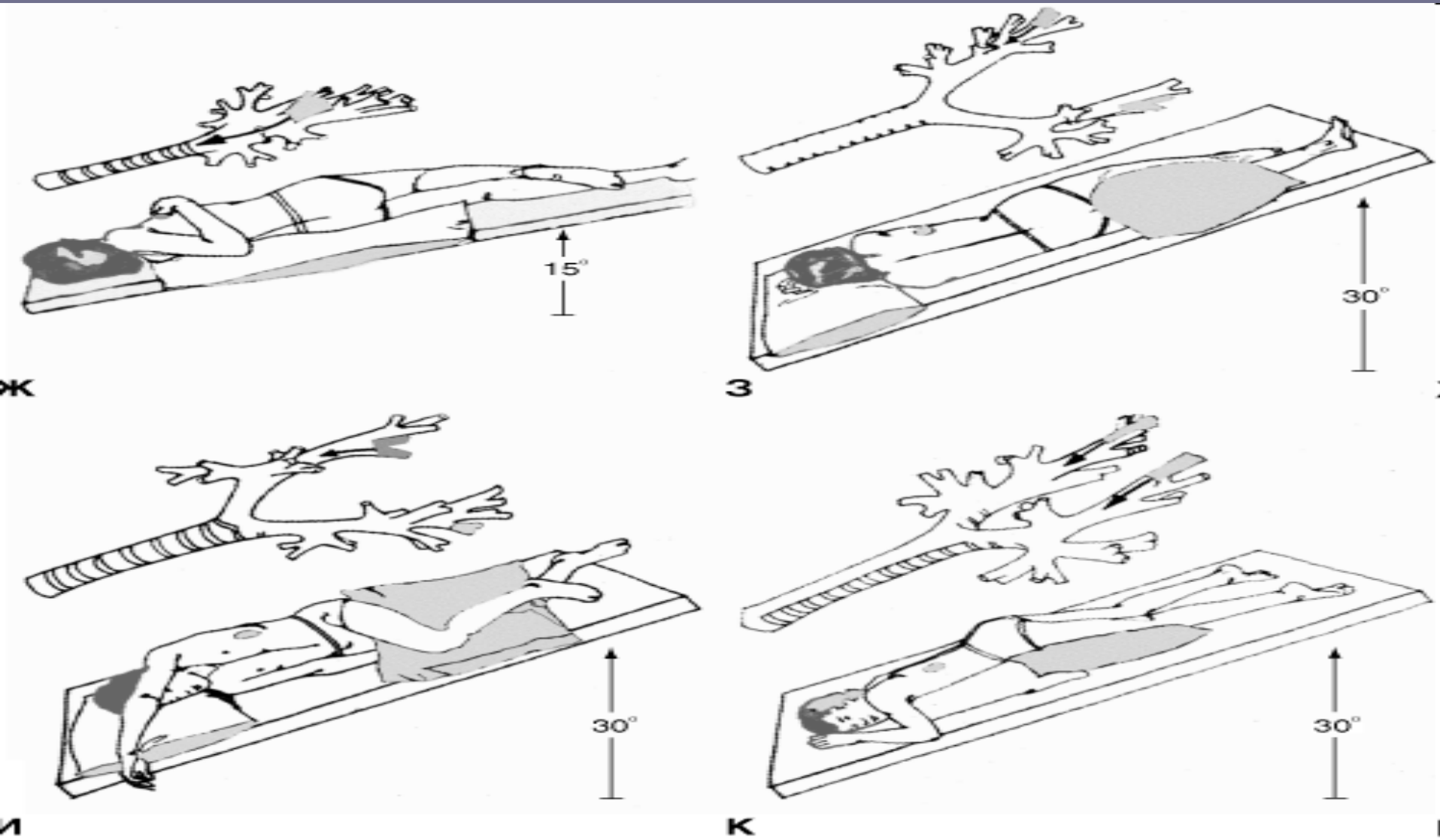
- Абсцесс нередко осложняется возникновением новых гнойных очагов в пораженном или здоровом легком. Тяжелыми последствиями (вплоть до смертельного исхода) чреват прорыв абсцессов в плевральную полость (пиопневмоторакс), средостение или перикард.

Клиническая картина гангрены легкого во многом схожа с абсцессом, но все проявления – глубже, ширше, больше и воще.

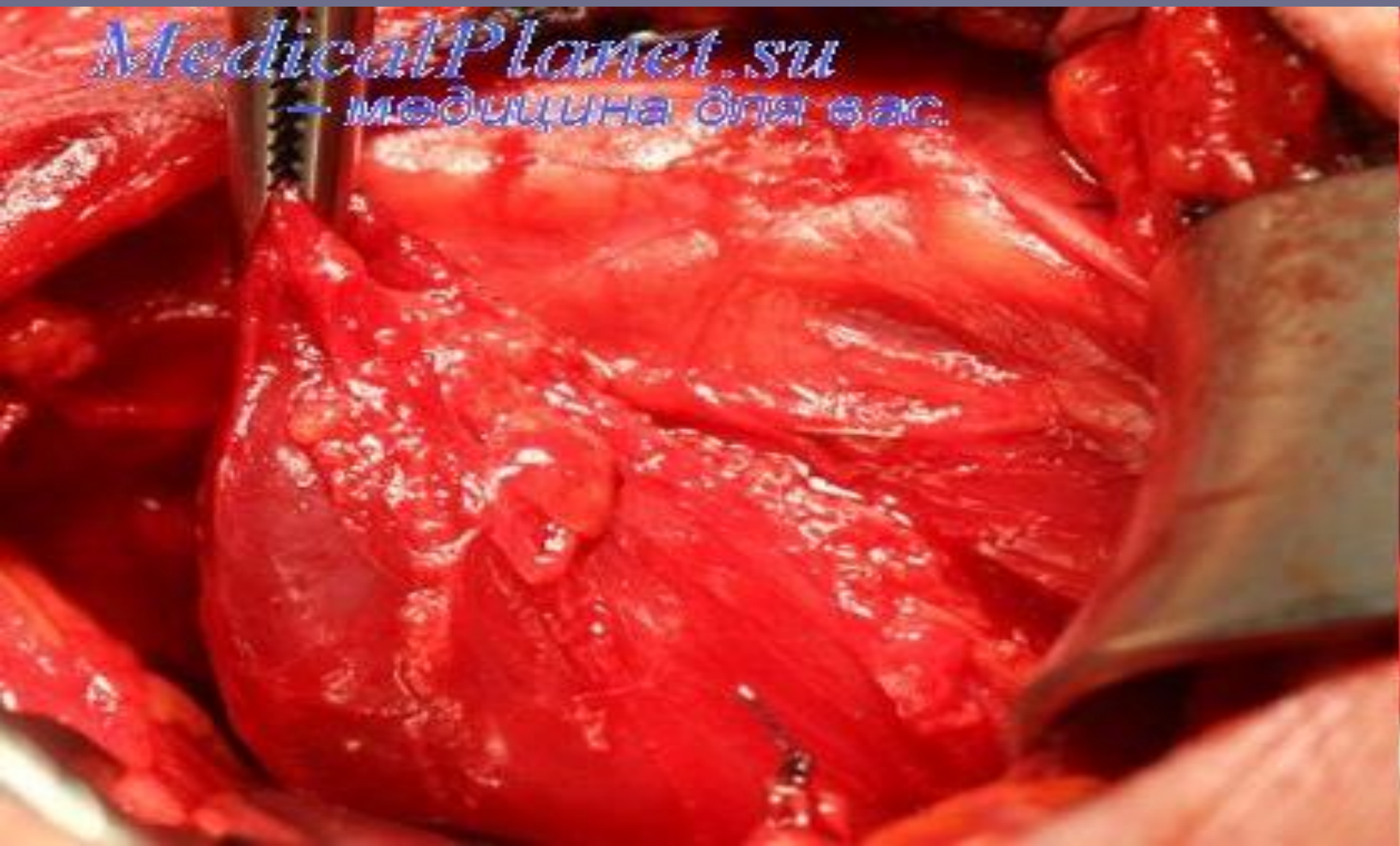Лечение абсцесса легкого

- Комплексное лечение включает общеукрепляющую терапию, коррекцию иммунологической реактивности организма и нарушенного гомеостаза.
- Обеспечение дренирования очагов деструкции – постуральный дренаж.
- Дезинтоксикационная терапия.
- Антибактериальная терапия.
- При неэффективности – хирургическое лечение.

Постуральный дренаж



Хирургическое лечение абсцесса легкого



MedicalPlanet.ru
— медицина для вас.

Rubor, tumor, calor, dolor -
краснота, опухоль, жар, боль
(признаки воспаления)

И спасибо за внимание